

NO. 059 Odontogenic keratocyst

<ul style="list-style-type: none"> ➤ 一樣有 cyst 的三大要素 (cystic wall 、 lumen / cavity 、 lining epithelium) ➤ 此片的 lining epithelium 是 parakeratinized epithelium · 所以會產生 keratin (比較 : radicular cyst 是 nonkeratinized) · 產生 keratin 會掉入 cavity 中 · 故稱 keratocyst ➤ Lining epithelium 表面成波浪狀 (corrugated) · 而且 rete ridges 不明顯 · basal cell layer 呈現 palisading · 上皮厚度很一致。 	<p>標記重點：</p> <ol style="list-style-type: none"> 1. Cyst 三要件：cystic wall (Fig. 1 green ↑) 、 lumen / cavity (Fig. 1 yellow ↑) 、 lining epithelium (Fig. 1 blue ↑) 2. Atrophy and loss of rete ridges (Fig. 2 red line) 3. Palisaded basal cell layer (Fig. 2 blue ↑) 4. Wavy appearance (Fig. 2 yellow line) 5. Parakeratosis (Fig. 2 black ↑) 6. 脫落的 keratin (Fig. 2 green ↑)
--	--

Fig. 1

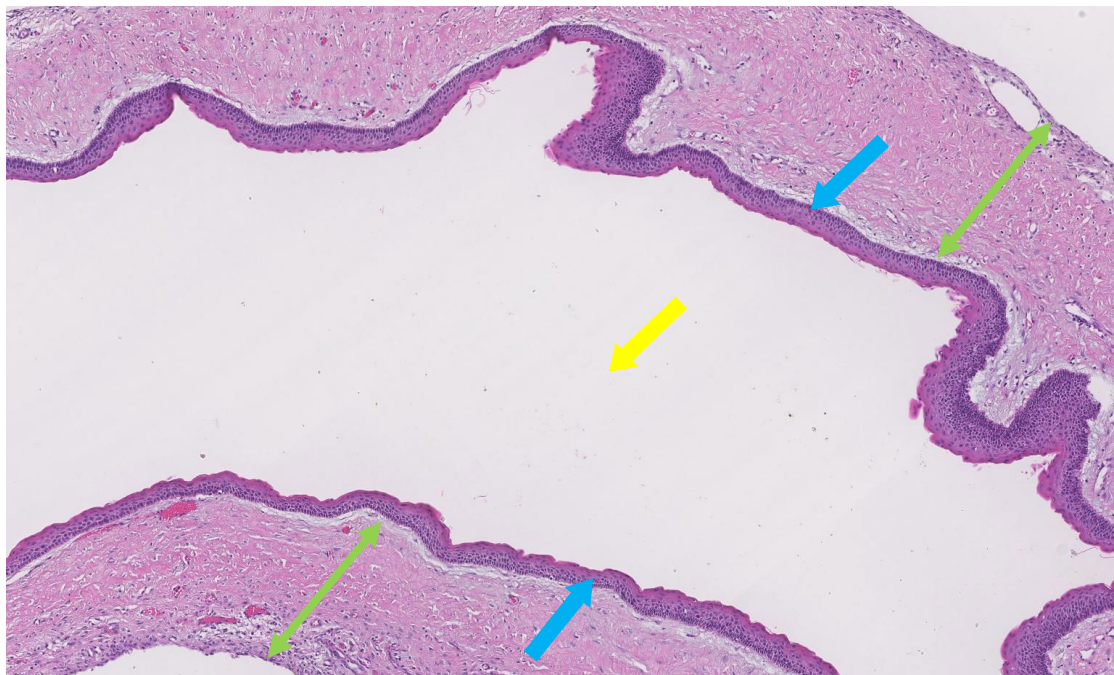


Fig. 2

