

NO. 058 Dentigerous cyst

<ul style="list-style-type: none"> ➤ Cyst 必備三個要件 <ul style="list-style-type: none"> ■ cavity / lumen ■ cystic wall (為 Fibrous tissue) ■ lining epithelium ➤ Dentigerous cyst 的 lining epithelium 與 radicular cyst 相同為 nonkeratinized stratified squamous epithelium。 ➤ 與 radicular cyst 不同之處： <ul style="list-style-type: none"> a. Dentigerous cyst 是包在阻生牙的齒頸部然而 radicular cyst 是長在牙根尖。此點須搭配 x 光才能得知。 b. Dentigerous cyst 是發育型的 cyst 非由 inflammation induced，因此 cystic wall 較不會有發炎，除非該病灶與口腔相通。 	<p>標記重點：</p> <ol style="list-style-type: none"> 1. Cyst 三要素： <ul style="list-style-type: none"> ■ Cystic wall (fibrous tissue) (Fig. 1 green ↑) ■ Lumen / cavity (Fig. 1 yellow ↑) ■ Lining epithelium (Fig. 1 blue ↑) 2. Bone trabeculae (Fig. 3) 3. Nonkeratinized stratified squamous epithelium (Fig. 2 blue ↑) 4. 上皮厚度不一 (Fig. 1 blue ↑)
---	---

Fig. 1

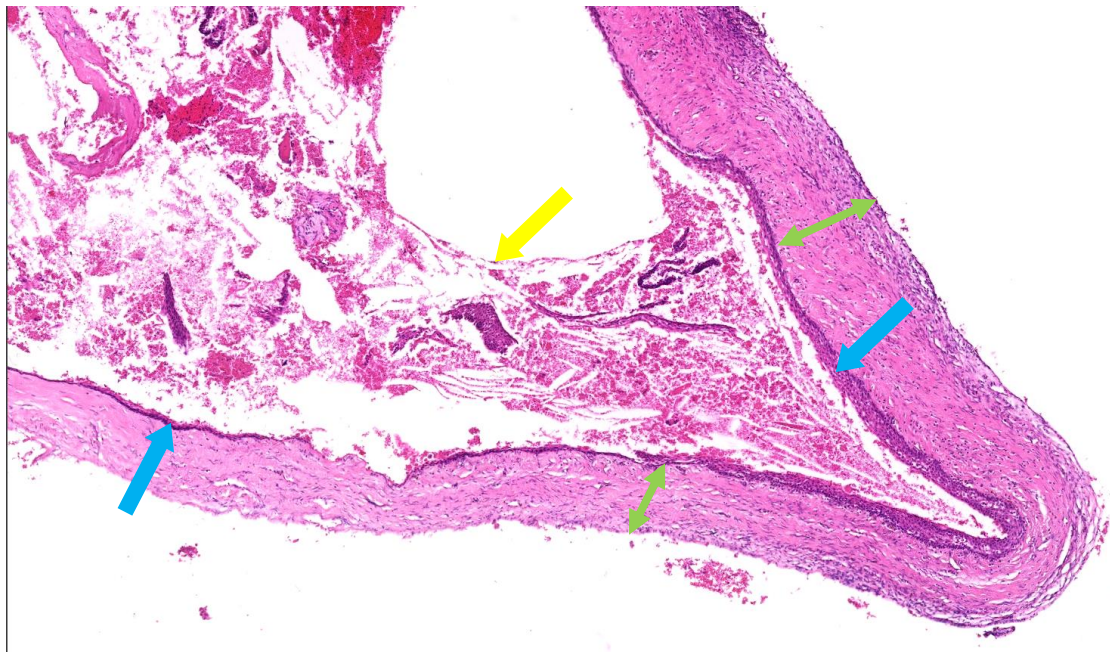


Fig. 2

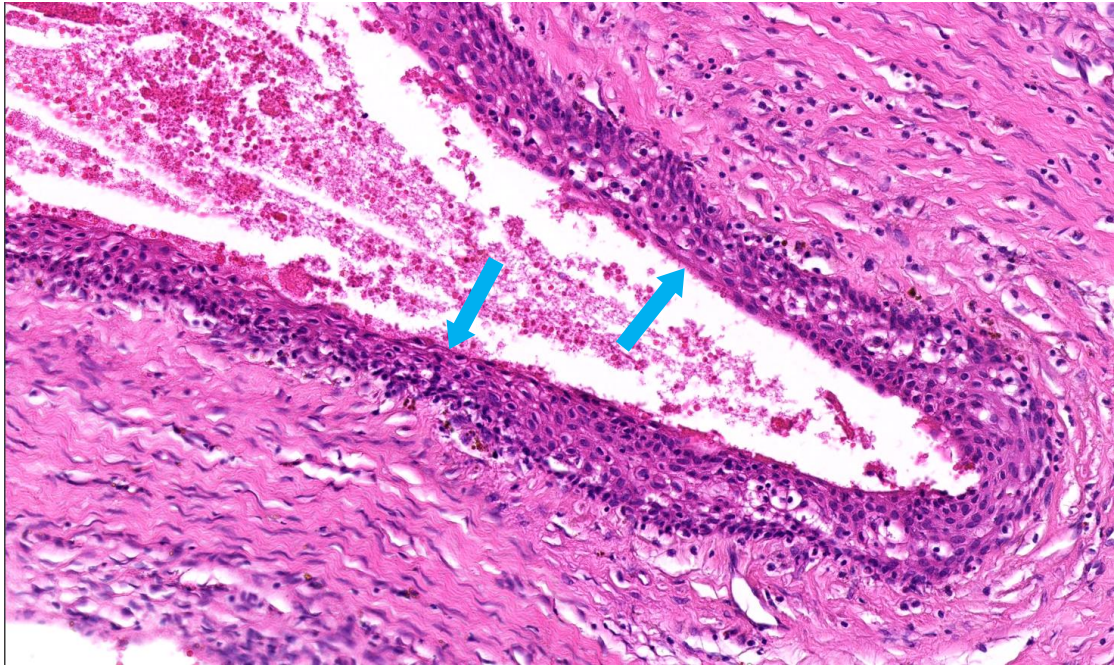


Fig. 3

