

NO. 096 Pemphigus

<ul style="list-style-type: none"> ➤ 為一種 auto-immune disease，會造成黏膜與皮膚一大片的脫落。 ➤ 特徵：在低倍鏡下，表皮不完整，只剩 basal cells 還貼附在 basement membrane 上。上方其他的 epithelial cells 都裂開脫離，稱之為 acantholysis feature (loss cohesiveness)。 ➤ Intraepithelial clefting 內可見 Tzanck cell (即脫落之單顆 epithelial cell)。 ➤ 殘餘的 basal cells 排成一列，像一排墓碑 (row of tombstones)。 ➤ 結締組織內： <ul style="list-style-type: none"> ■ Inflammatory cells ■ Adipose tissue 	<p>標記重點：</p> <ol style="list-style-type: none"> 1. Intraepithelial cleft (Fig. 1&2 red ↑) 2. Residual basal cells (row of tombstones) (Fig. 2 blue ↑) 3. Basement membrane (Fig. 2 red line) 4. Tzanck cell (Fig. 2 green ↑) 5. Inflammatory infiltrate (Fig. 1&2 yellow ↑)
---	--

Pemphigus	Pemphigoid
自體免疫抗體作用在 desmoglein 3 of desmosome (intercellular bridge)	自體免疫抗體作用在 basal membrane zone 或 hemidesmosome
Intraepithelial cleft (在 basal cells 以上的表皮細胞間裂解)	Subepithelial cleft (Basal membrane 與 connective tissue 的裂解)

Fig. 1

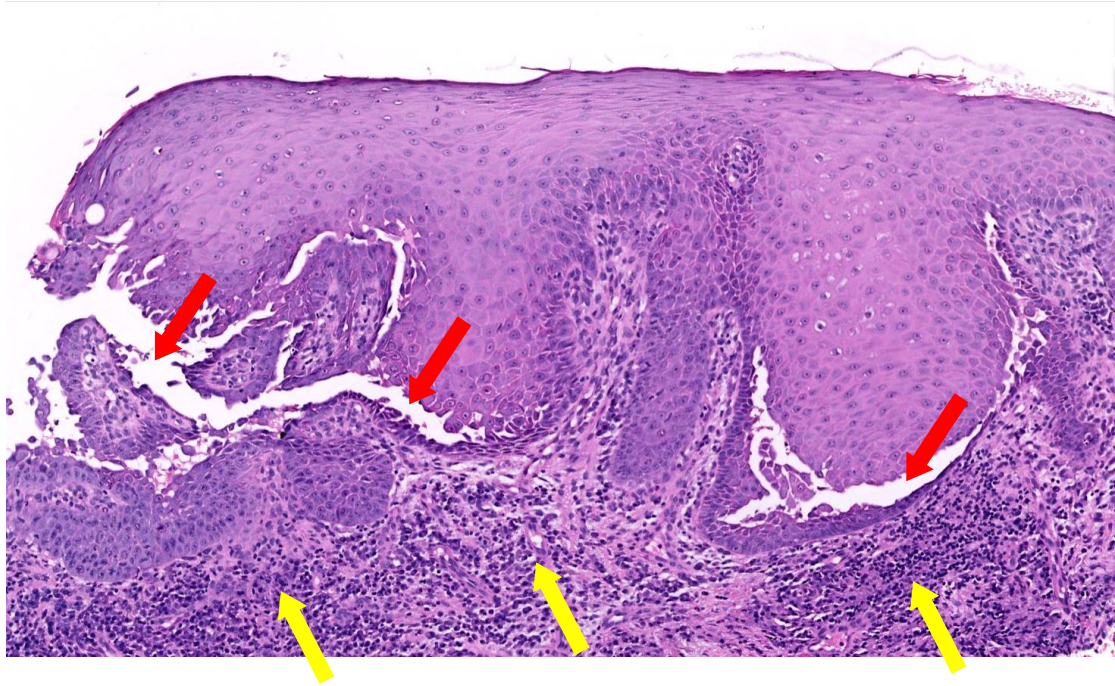


Fig. 2

