

NO. 081 Foreign body giant cell granuloma

- 各種外來物、植入物進到組織中後，這些 foreign body 會使周邊組織產生變化。fibrous tissue 會增生將其圍繞起來(surrounded by dense collagen)，並形成 granulomatous inflammation。
- 此片是 cosmetic fillers(聚左乳酸 poly-L-lactic acid)打入組織後形成之病變。根據材料的不同，顯微鏡下會有不同的表現。
- 低倍下可見一 well-circumscribed (Fig. 1 blue line) lesion，周邊圍繞 fibrous tissue (Fig. 1 green ↑)、adipose tissue (Fig. 1 yellow ↑)與 skeletal muscle bundles (Fig. 1 red ↑)。
- 該病變中可見許多長條狀的裂隙，裡面有一絲絲 eosinophilic materials。其周邊可見 fibrous tissue 增生、圍繞。並伴隨許多 foreign body multinucleated giant cells 出現。

標記重點：

1. Cavities, Clefts of cosmetic fillers (Fig. 2 red ↑)
2. Fibrous tissue (Fig. 2 yellow ↑)
3. Foreign body multinucleated giant cell (Fig. 2 blue ↑)

Fig. 1

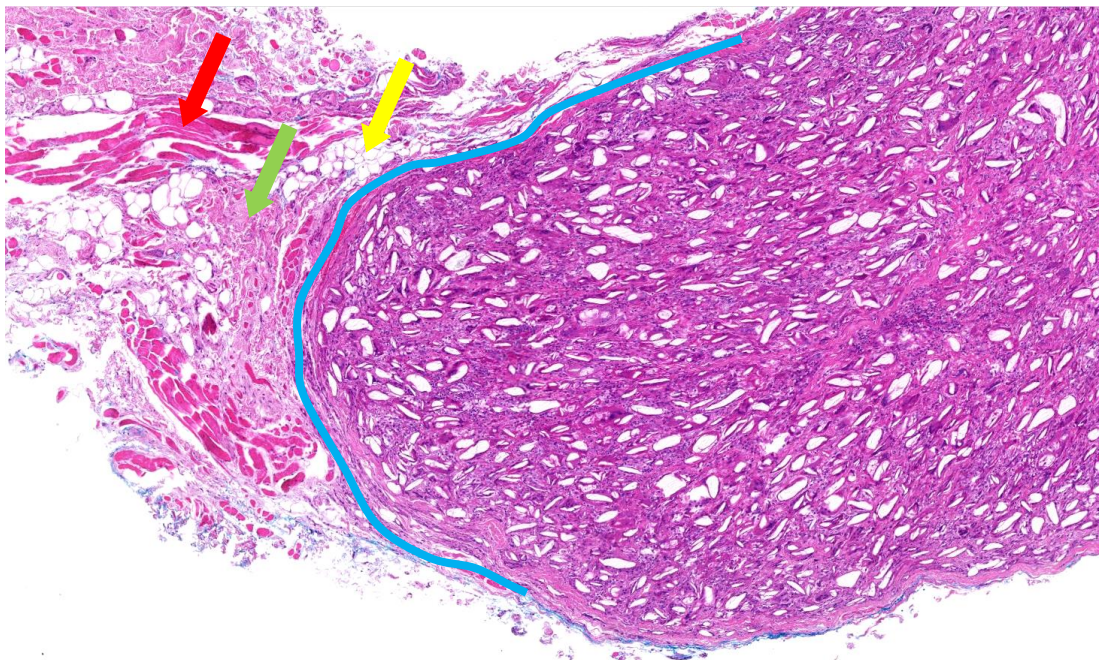


Fig. 2

