

## NO. 048 Sequestrum

<ul style="list-style-type: none"><li>➤ Necrotic bone · 失去活性的骨頭 ( nonvital bone )</li><li>➤ 骨頭的 lacuna 內沒有 osteocyte · 也沒有正常的 bone marrow tissue( 因為都已經 necrotic )</li><li>➤ Trabecular margin irregular · 有 peripheral resorption 。</li><li>➤ Necrotic debris 在 bone 周圍 · 是由 bacterial colonization 和 inflammatory cell 所構成 。</li></ul>	<p>標記重點：</p> <ol style="list-style-type: none"><li>1. Bone trabeculae with irregular margin (Fig. 1,2,3 blue ↑)</li><li>2. Lacuna without osteocyte (Fig. 2 red ↑)</li><li>3. Bacterial colonization (Fig. 2, 3 yellow ↑)</li><li>4. Inflammatory cells (Fig. 2,3 green ↑)</li></ol>
--	--

Fig.1

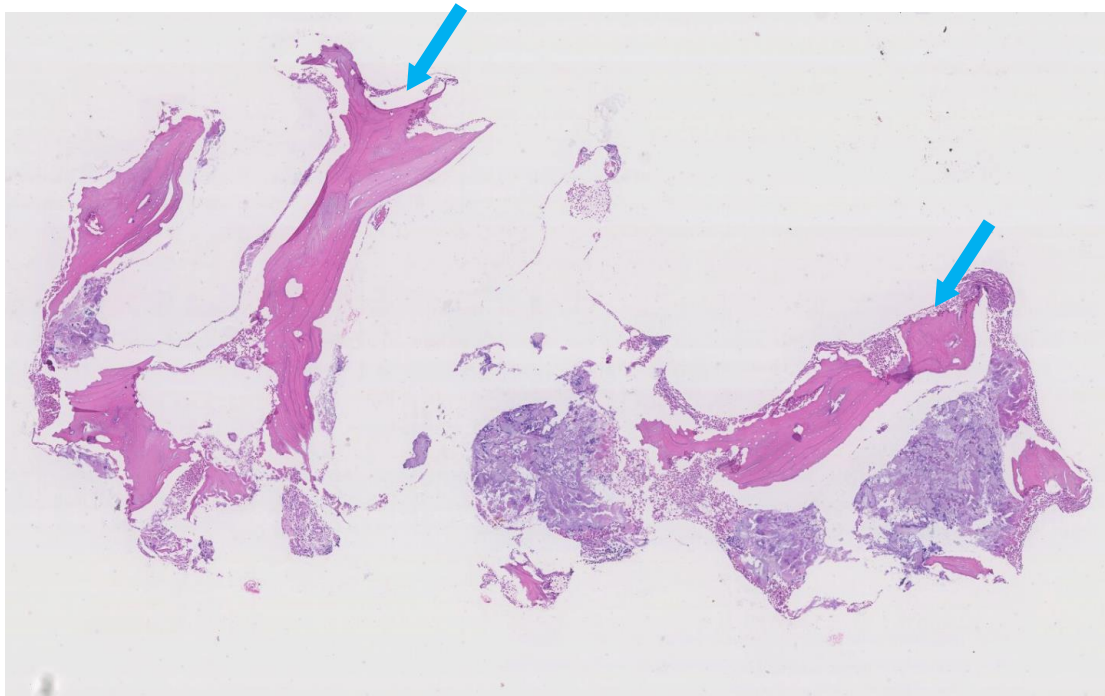


Fig. 2

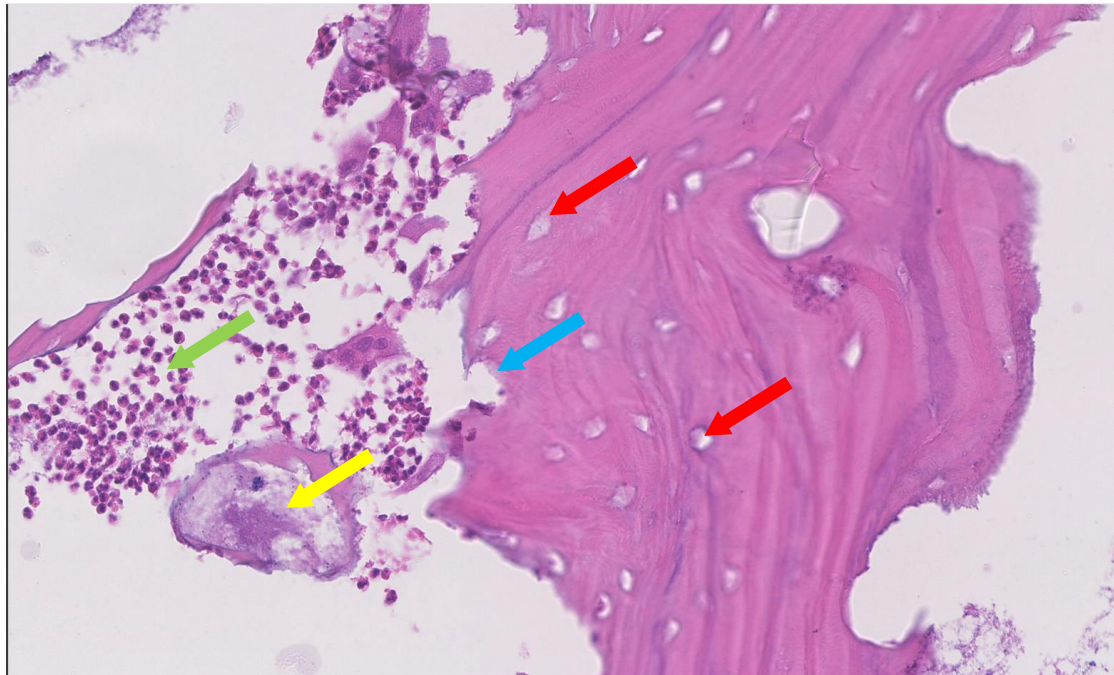


Fig.3

