

## NO. 041 Odontoma · Compound

<p>➤ 在 micro 底下·只要有 enamel (Fig. 1 blue ↑)、dentin (Fig. 1 yellow ↑)就可稱 odontoma ·有時也可看見 cementum (Fig. 1 green ↑)和 pulp (Fig. 1 red ↑)。</p> <p>➤ Odontoma 可分為兩種形式：</p> <ul style="list-style-type: none"> <li>■ Compound：像長了很多的小牙齒·雖然這樣牙齒沒有正常的 morphology 但是有正常的 histology 順序·即規則的 enamel、dentin、pulp 的排列順序</li> <li>■ Complex：沒有正常的 histology 次序·但仍有 enamel、dentin 等物質</li> </ul>	<p>標記重點：</p> <ol style="list-style-type: none"> <li>1. Compound odontoma: enamel、dentin、pulp 組織學上的排列順序規則·但型態、大小不似正常牙齒。</li> <li>2. Enamel with enamel rods (Fig. 1&amp;3 blue ↑)</li> <li>3. Enamel space (Fig. 3 yellow ↑)</li> <li>4. Dentin with dentinal tubules (Fig. 2 yellow ↑)</li> <li>5. Cementum (Fig. 1&amp;2 green ↑)</li> <li>6. Pulp (Fig. 2 red ↑)with odontoblast (Fig. 2 blue ↑)</li> </ol>
--	---

Fig. 1

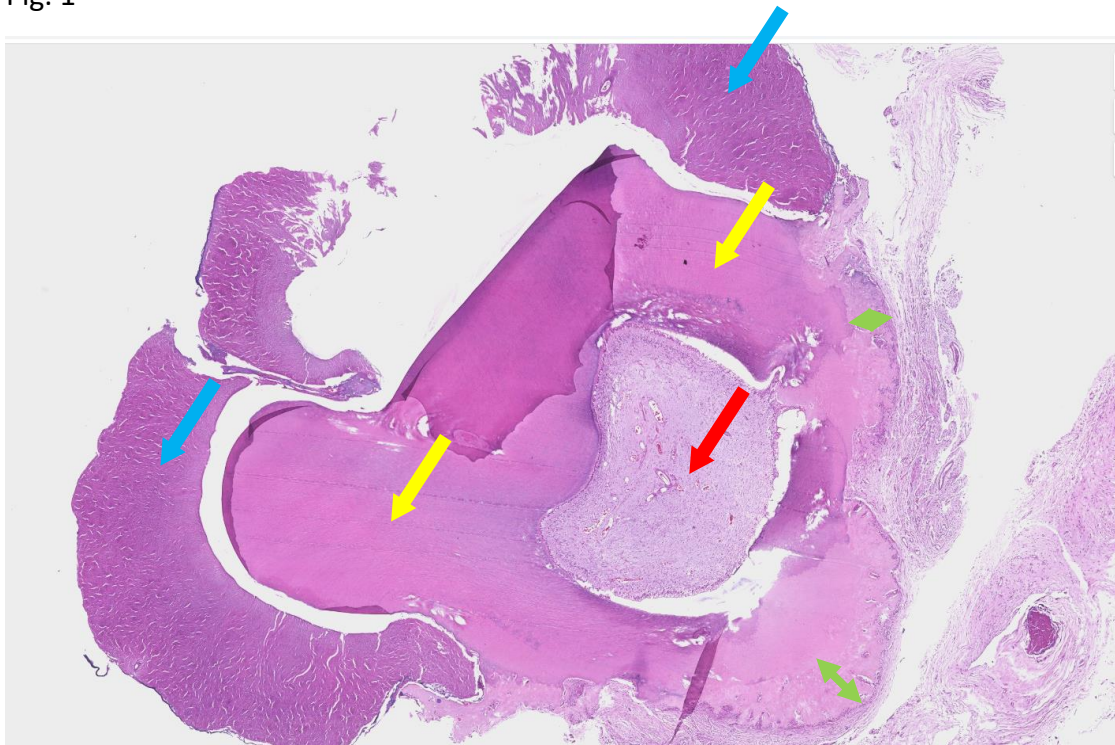


Fig. 2

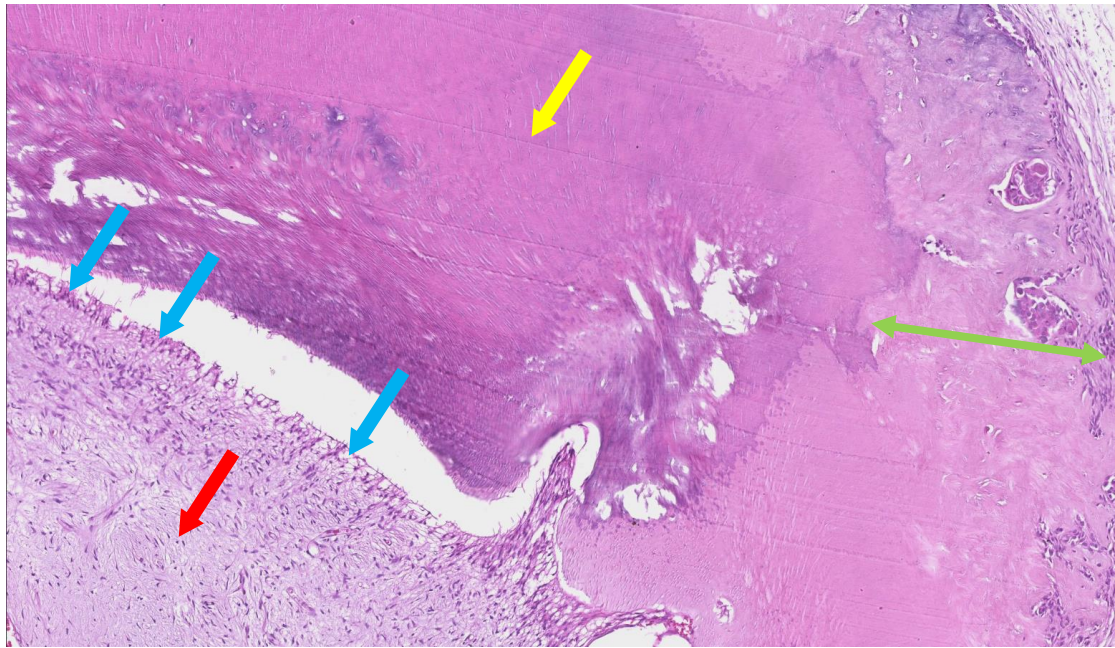


Fig. 3

