

NO. 039 Ameloblastic Fibroma

<ul style="list-style-type: none"> ➤ Ameloblastic fibroma 其腫瘤細胞構成含有 epithelial 與 mesenchymal components。顧名思義即有似 ameloblast 的 epithelium 且像 dental papilla 的 fibrous background。 ➤ Odontogenic epithelium 呈 finger-like 或 cord 或 island 狀，其周圍圍繞著高柱狀的 ameloblast-like cells，中間則是 stellate reticulum-like cells，tumor island 間有 fibrous tissue (mesenchymal component)。 ➤ Cell-rich 的 mesenchymal component 型態與 dental papilla 相似。其屬於 immature fibroblast，細胞核圓圓胖胖，與 ameloblastoma 內成熟的 fibrous tissue 不同。 	<p>標記重點：</p> <ol style="list-style-type: none"> 1. 可見到部份 capsule (Fig. 1 yellow ↑) 2. Finger-like projection islands (Fig. 1 red ↑) 3. Ameloblast-like cells (reverse polarity) (Fig. 2 blue ↑) 4. Stellate reticulum-like cells (Fig. 2 green ↑) 5. Immature fibroblast 且 stroma 類似於 dental papilla (Fig. 2 yellow ★)
---	---

Fig. 1

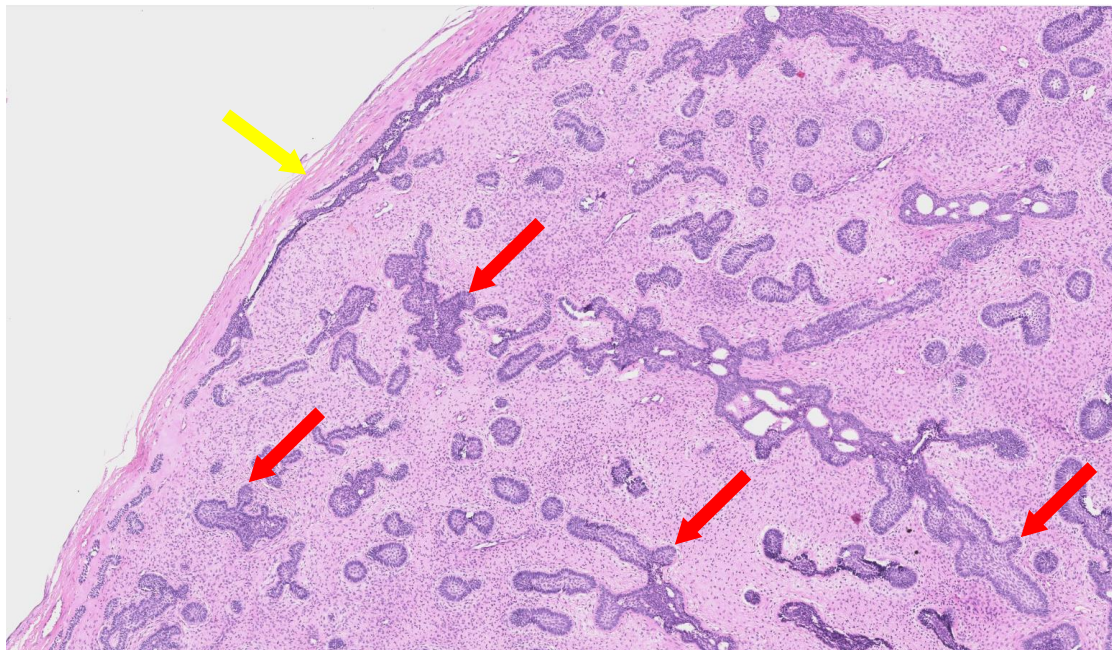


Fig. 2

