

NO. 027 Burkitt lymphoma

- 表皮除了有部分 basal cell hyperplasia 外還算正常。
- 表皮下的 connective tissue 可見一整片濃染的不正常 lymphocytes 聚集(diffuse growth pattern) (Fig. 1 red ★) · 形狀、大小和染色都和一般不同。
- 低倍下 · 可見 starry-sky pattern (Fig. 2) 。
 - 夜空(sky) : 背景濃染的 atypical lymphocytes
 - 星星(star) : 巨噬細胞(tingible-body macrophages with phagocytized debris) (Fig. 2&3 yellow ↑)
- 不正常的 lymphocyte 除 cell 較大 · 且 clear 的 cytoplasm 依附在濃染的細胞核邊 · 如影子一般。(Fig. 3 blue ↑)
- 腫瘤細胞彼此都很相似(monomorphic) : uniform nuclear size, shape, and cytoplasm

標記重點：

1. Diffuse growth of atypical lymphocytes (Fig. 1 red ★)
2. Atypical lymphocytes (Fig. 3 blue ↑)
3. Stary sky appearance (Fig. 2)
4. Tingible-body macrophages (Fig. 2&3 yellow ↑)

Fig. 1

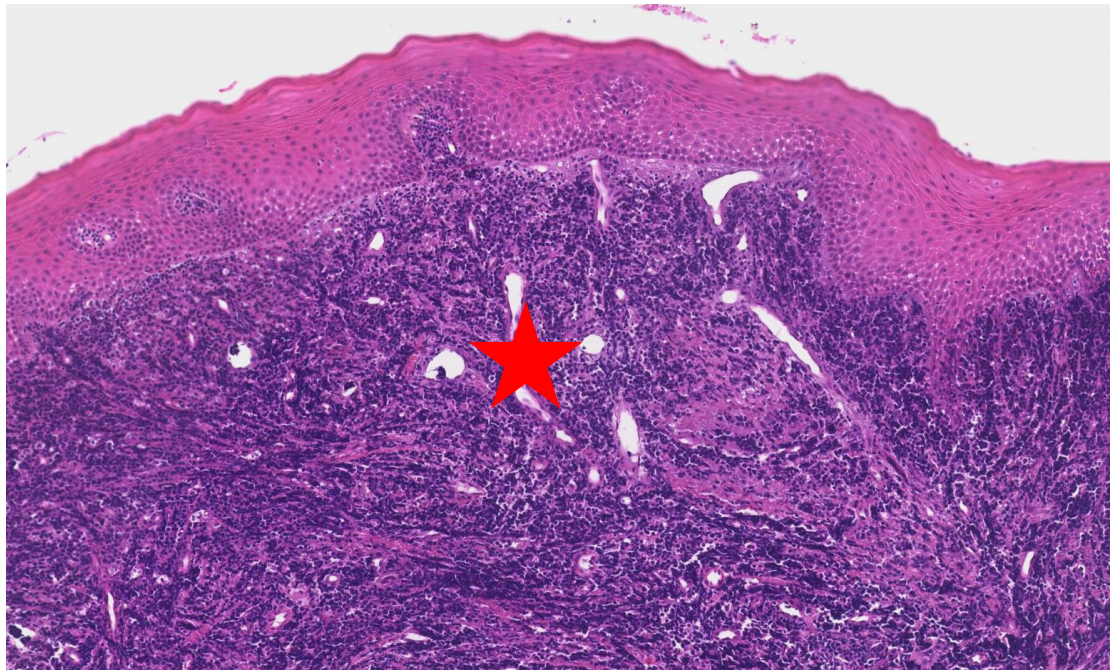


Fig. 2

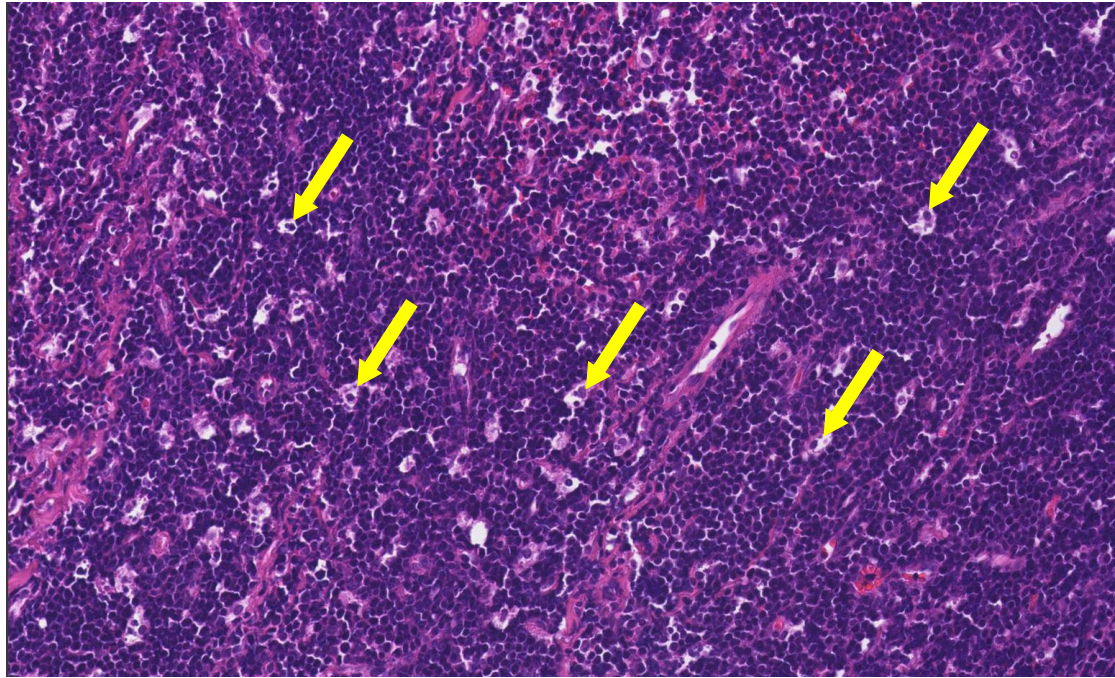


Fig. 3

