

NO.006 Verrucous Hyperplasia

- Verrucous—火燄狀；hyperplasia—增生，故此片的病變在表皮層的火燄狀增生。(Fig. 1 red line)
- 與周邊正常上皮的 basement membrane 幾乎等高，因此可知道增生的上皮是往外生長，並未向內生長 (Fig. 1 yellow line)。Basement membrane 完整，下面的 connective tissue 是正常的（可見小唾液腺）
- 只有向上的增生，沒有向下 invasion 的現象。故若 basement membrane 有向下方 pushing invasion 則為 verrucous carcinoma。若 basement membrane 已被破壞，畫不出清楚界線，則為 squamous cell carcinoma。
- 表皮層的 stratifies squamous epithelium 增生，內有 connective tissue core（因為斜切造成）(Fig. 2 blue ↑)，可以看見 keratin plug (Fig. 2 red ↑)。

標記重點：

1. 指出低倍圖表現其廣基性質。
2. Keratin plug (Fig. 2 red ↑)
3. Verrucous appearance (Fig. 1 red line)
4. Basement membrane 完整，且與周邊幾乎位於同一高度。(Fig. 1 yellow line)
5. Connective tissue core (Fig. 2 blue ↑)

Fig. 1

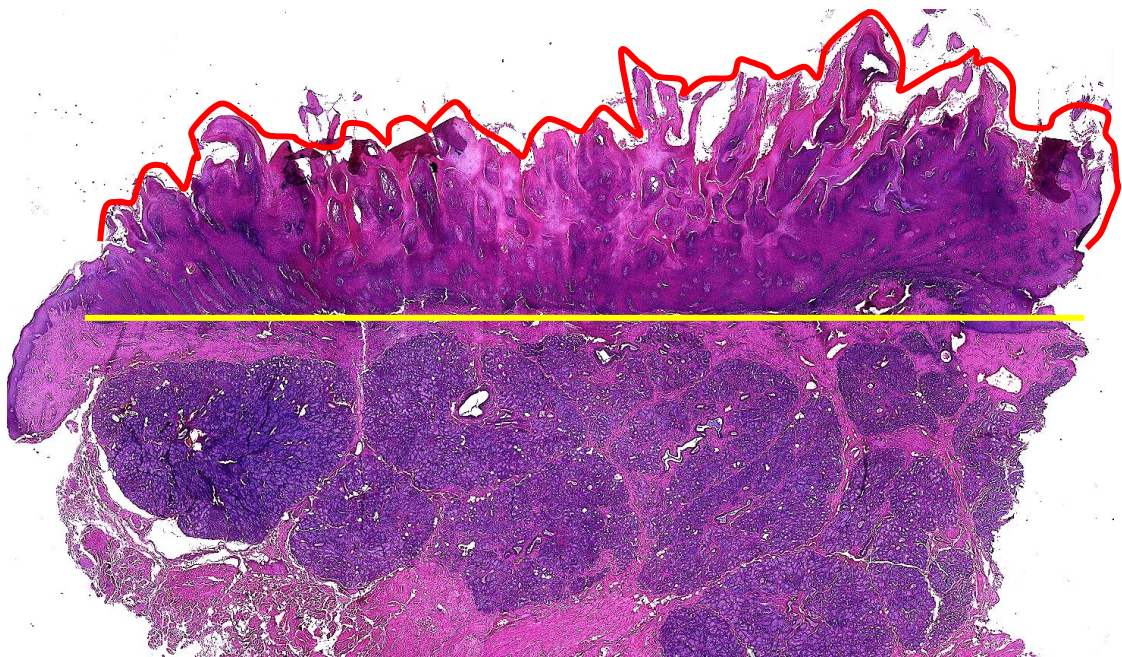


Fig. 2

