

NO. 057 Orthokeratinized odontogenic cyst

<ul style="list-style-type: none"> ➤ 一樣有 cyst 的三大要素 (cystic wall、lumen / cavity、lining epithelium) ➤ 此片的 lining epithelium 是 orthokeratinized epithelium，所以會產生 keratin(比較：radicular cyst 是 nonkeratinized)，也可見產生的 keratin 掉入 cavity 中。 ➤ 與 OKC 相比其 lining epithelium 表面波浪狀 (corrugated) 較不明顯，basal cell layer 較 cuboidal 且無 palisading，上皮厚度較不一致。上皮的 granular layers 較明顯。 	<p>標記重點：</p> <ol style="list-style-type: none"> 1. Cyst 三要件：cystic wall (Fig. 1 green ↑)、lumen / cavity (Fig. 1 yellow ↑)、lining epithelium (Fig. 1 blue ↑) 2. Cuboidal basal cell layer (Fig. 2 green ↑) 3. Keratohyalin granules (Fig. 2 red ↑) 4. Orthokeratosis (Fig. 2 blue ↑) 5. 脫落的 keratin (Fig. 2 yellow ↑)
---	---

Fig. 1

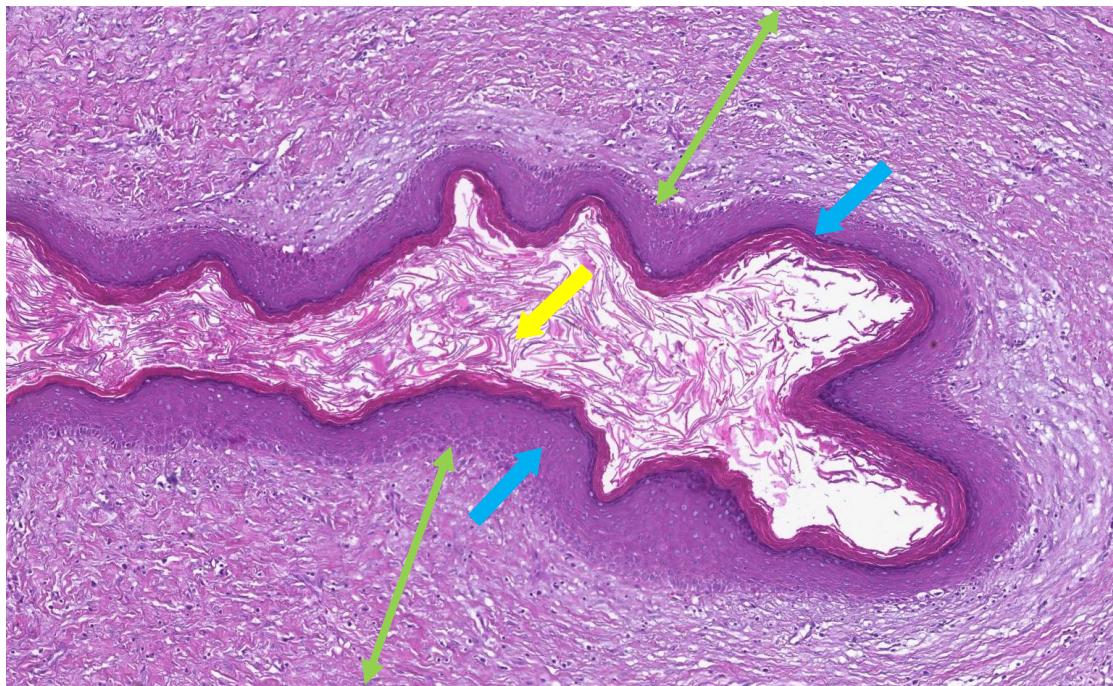


Fig. 2

