

NO. 024 Nevus · Intra-mucosal

- 表皮是 stratified squamous epithelium 。
- 表皮下有很多 nest of nevus cell · nevus cell 為 small 、uniform nuclei 且有少量的 eosinophilic cytoplasm 。（Fig. 1&2 blue ↑）
- Nevus cell 所分泌的 pigment （ melanin ）· 呈現黑棕色 。（Fig. 2 yellow ↑）

標記重點：

1. Stratified squamous epithelium (Fig. 1 red ↑)
2. Nevus cells (Fig. 1&2 blue ↑)
3. Pigments (Fig. 2 yellow ↑)

Fig. 1

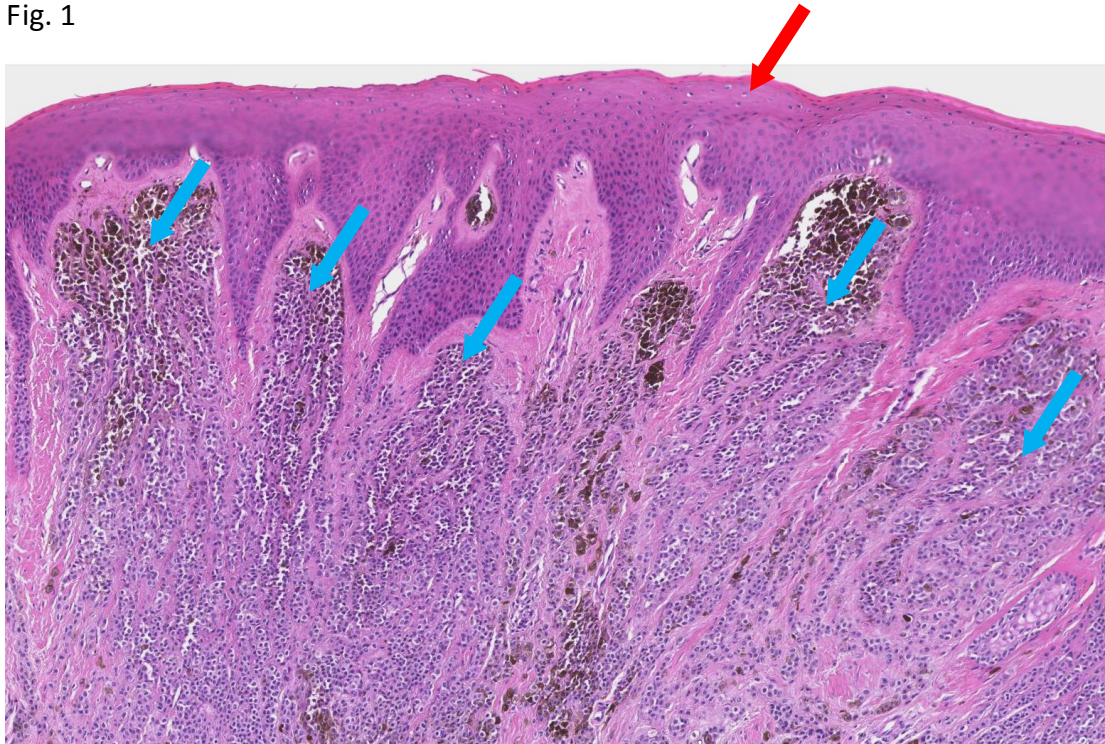


Fig. 2

